

OSPEDALE "S.BORTOLO" VICENZA

U.O. DI CHIRURGIA PEDIATRICA

Direttore dott. L.Musi

REGIONE DEL VENETO
PROVINCIA DI VERONA
OSPEDALE S. BORTOLO

ACCP
fimp
sigia

**Aggiornamento in ginecologia pediatrica:
la visita ginecologica**

RESPONSABILI E SEGRETERIA SCIENTIFICA ED ORGANIZZATIVA
Dott. Matteo Sulpasso
Responsabile Chirurgia Pediatrica
Clinica Pedozoli - Pechiera del Garda - Verona
Tel. 045 84 40 11 - Fax 045 834 125
Cell. 348.26.92.35
sulpasso.matteo@libero.it - www.sulpasso.it

SEGRETERIA SCIENTIFICA
Dott. Matteo Sulpasso
Responsabile
Chirurgia Pediatrica
Pechiera del Garda - VR
Dott. Cristiano C. Ianni
Chirurgia Pediatrica
Pechiera del Garda - VR
Dott. A. Maria Chiarenza
Responsabile Assistenza Neonatale
Pechiera del Garda - VR

COMITATO SCIENTIFICO
Dott. Matteo Sulpasso
Responsabile la Chirurgia Pediatrica
Pechiera del Garda - VR
Dott. F. Pini
Pediatria - Pechiera del Garda - VR
Dott. A. Maria Chiarenza
Pediatria - Pechiera del Garda - VR
Dott. A. Maria Chiarenza
Responsabile di Unità Operativa di
Chirurgia e Urologia
Pechiera del Garda - VR

RELATORI:
Prof. Leo Maccarone Bruni, Ferrara
Dott.ssa Mariella Dal Piaz, Verona
Dott.ssa Lorenza Favaroni,
Pechiera del Garda (VR)
Dott.ssa Assunta Caputo,
Pechiera del Garda (VR)
Dott.ssa Maria Tomegatti,
Pechiera del Garda (VR)
Prof. Franco Anbaricchi, Verona

MODERATORI:
Dott. Matteo Sulpasso
Pechiera del Garda (VR)
Dott. A. Maria Tommasini,
Verona
Dott. Alberto Dal Moro,
Pechiera del Garda (VR)

24 Gennaio 2009
Golf Parc Hotel Paradiso
Pechiera del Garda (VR)

SEGRETERIA ORGANIZZATIVA
S.I.P.T. - Società Italiana
Pediatria
Via Lepo (3) 37121 Verona
Tel. 045 863322
Tel. 045 863321
ipit@gruppi.it

LA TORSIONE TUBARICA IN ETA' PEDIATRICA

S.F. Chiarenza

CASO N 1 STORIA CLINICA

- Marta 10 anni 40 kg. sviluppo normale, non menarca
- Dolori addominali ricorrenti e recidivanti da qualche mese
- Obiettività addominale: non significativa
modesto dolore alla palpazione ai quadranti addominali inferiori; Blumberg e Mc Burney negativo

ECOGRAFIA ADDOMINALE

(particolare attenzione ad utero e annessi)



negativa (si segnala qualche piccolo follicolo all'ovaio di destra ma non liquido libero nel douglas)



Conclusioni ??



dolori preparatori all'ovulazione

DIAGNOSI FATTA !!!!!!!

LUNA DI MIELE



PER 1 MESE TUTTO BENE POI.....

DOLORE ADDOMINALE ACUTO

**RICOVERO CHIRURGIA
PEDIATRICA**



Quadro clinico :

- dolore addominale quadranti addominali inferiori di destra
- E.O: addome trattabile elettivamente dolente in FID e ipogastrio, blumberg +
- apiretica...



APPENDICITE ACUTA ?????

ECO ADDOMINALE E PELVICA URGENTE PER ESCLUDERE TORSIONE OVARICA

Ovaie bilateralmente visualizzabili qualche follicolo
non segni di torsione.

Segnalata presenza di falda liquida nel douglas



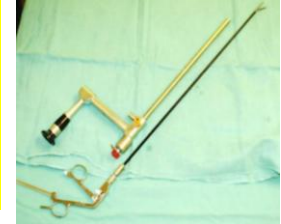INTERVENTO DI LAPAROSCOPIA DIAGNOSTICA-OPERATIVA

APPENDICE CECAL

COMPLETAMENTE INDENNE !!!

E ALLORA ??????????

TORSIONE TUBARICA



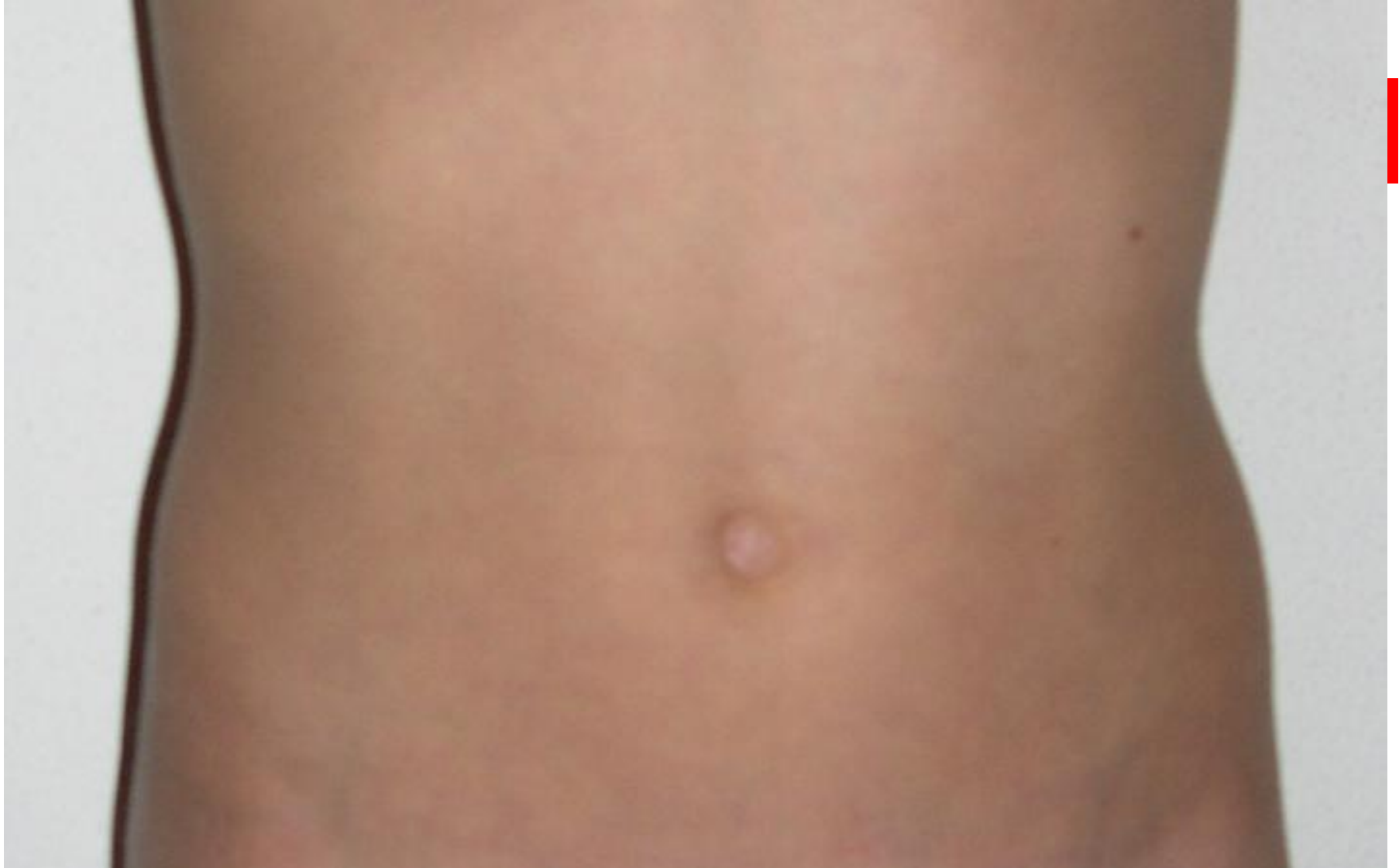TUBARIC TORSION

(paratubaric cyst)

LAPAROSCOPIC EXCISION

S.F. Chiarenza M.D.

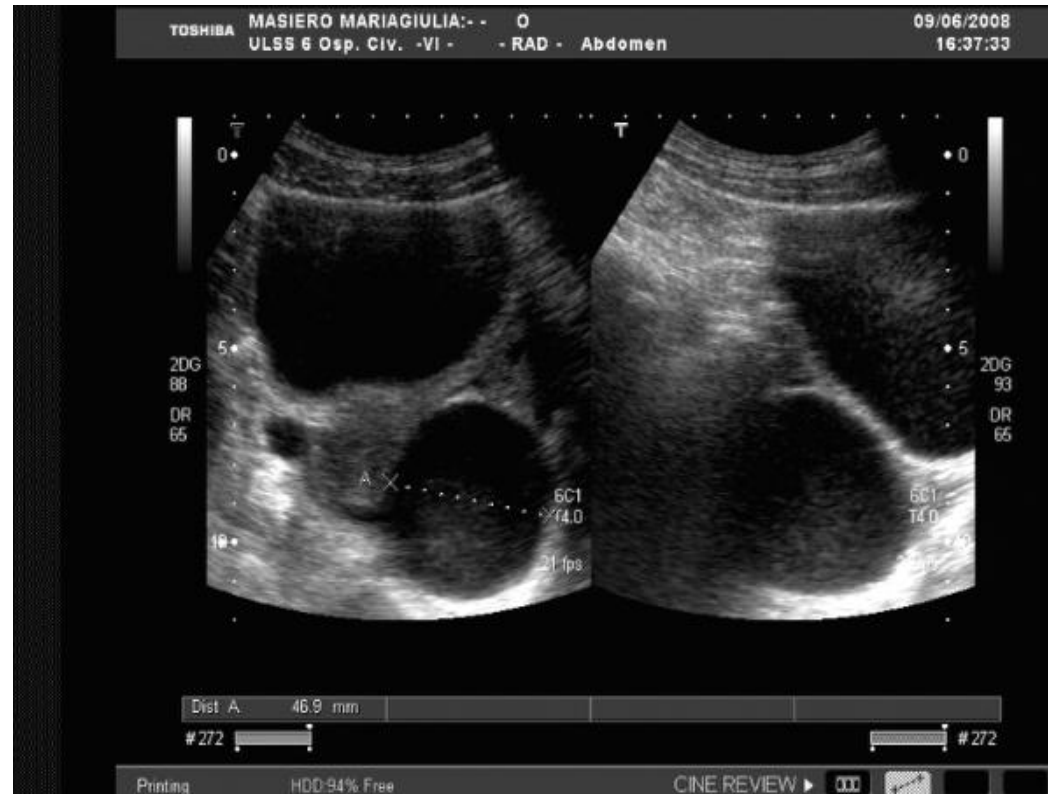RISULTATO A 6 MESI



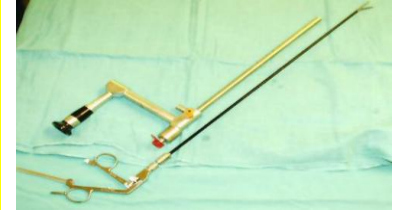CASO N 2 STORIA CLINICA

- M. Giulia 12 anni sviluppo normale già mestruada
- Dolori addominali ricorrenti e recidivanti (quadranti inferiori) da circa mese
- Obiettività addominale: non significativa

ECOGRAFIA OVARICA



TORSIONE TUBARICA



TORSIONE DI CISTI PARATUBARICA

Dott. S.F. Chiarenza

**U.O. di Chirurgia
Pediatria Azienda
Ospedaliera "Ospedale
S. Bortolo"
VICENZA**

TORSIONE TUBARICA

Prima descrizione nel 1890

- 200 casi riportati nel 1933
- 400 casi riportati nel 1989,

- Aumentati i reports con l'avvento della laparoscopia!!
 - M. soprattutto dell'età riproduttiva,
 - Rara (!!)
- in età di menarca

TORSIONE TUBARICA

Cause anatomiche

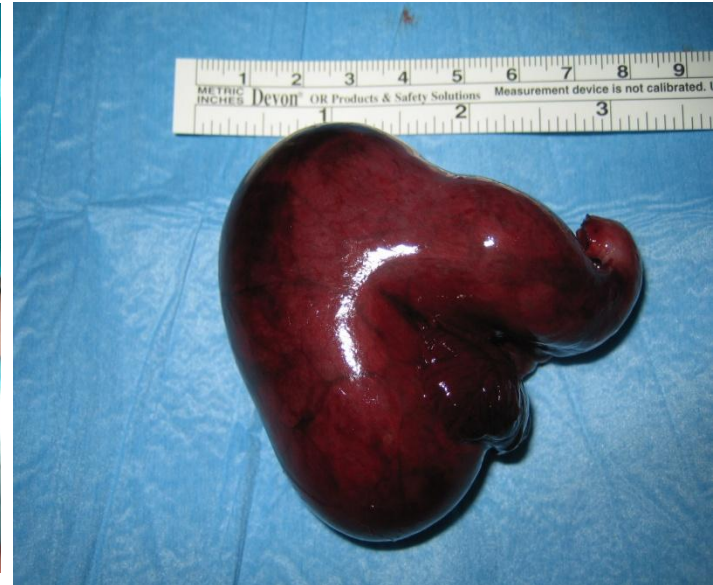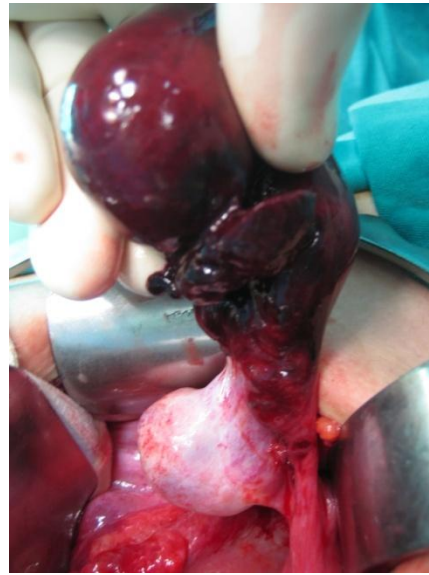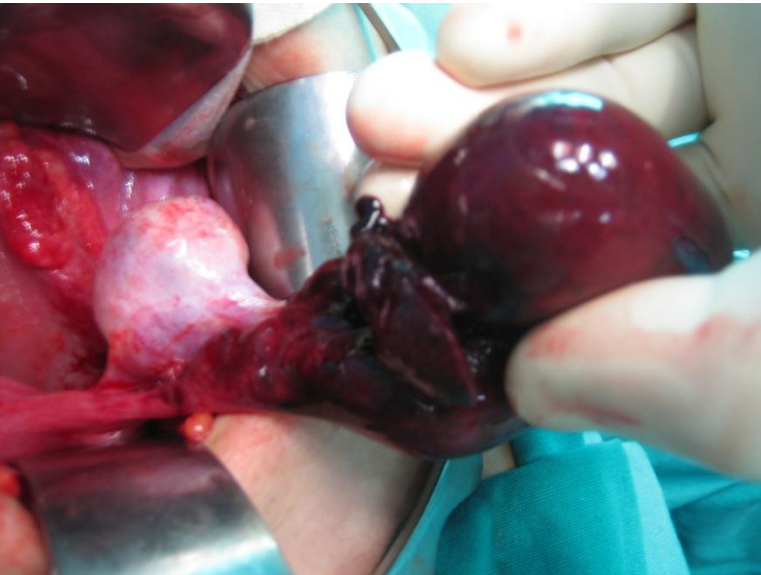

- Cisti o lesioni paratubariche
- Masse annessiali
- Tuba allungata (>12 cm) e tortuosa
- Incompleta mesosalpinge distale
- Idro- od ematosalpinge
- Precedente chirurgia tubarica
- Gravidanza

Cause Funzionali

- Iper-peristaltismo tubarico (da spasmi periovulatori o farmaco indotti)
- Congestione venosa (periovulatoria o da m. infiammatoria pelvica)
- Improvvisi ed energici movimenti del corpo

TORSIONE TUBARICA

LAPAROSCOPIA , DEROTAZIONE PRECOCE
PUO' EVITARE LA SALPINGECTOMIA !!



UACK!
ANCHE OGGI
SONO RIUSCITO
A NON
LAVORARE!



**GRAZIE DELLA
CORTESE
'ATTENZIONE**